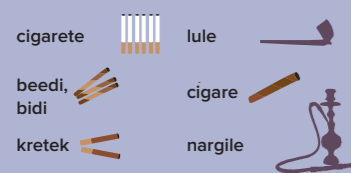


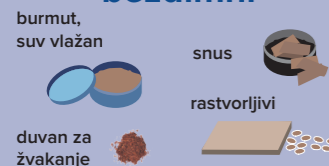Premaligne oralne lezije prethode do 70% oralnih cancera, kao što su dugotrajne crvene ili bele mrlje u ustima. Ovaj vodič obuhvata najčešća mesta oralnog cancera: jezik, unutrašnju stranu obraza i pod usne duplje.

GLAVNI ČINIOCI RIZIKA

Duvan



bezdimni



Alkohol

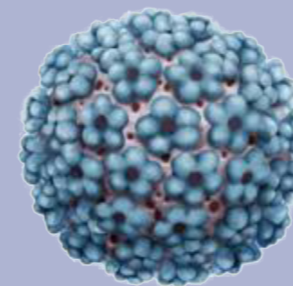
Sva tri oblika alkohola (pivo, vino i žestoka pića) povezana su sa oralnim cancerom, a pivo i žestoka pića nose veći rizik.



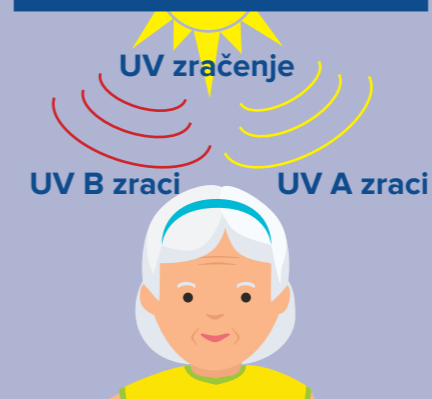
Oralni cancer spada u 10 najčešćih cancera, ali velikim delom može se sprečiti manjim izlaganjem činiocima rizika

OSTALI ČINIOCI RIZIKA

HPV



UV izlaganje suncu



Sredinski, infektivni i ostali činioci

- Loša oralna higijena
- Hronična candidiasa
- Herpes virus infekcije
- Imunosupresivna stanja (HIV...)

ZBRINJAVANE PACIJENTA

PRE LEČENJA CANCERA

Pripremiti pacijente pre lečenja cancera

- 1 KORAK Eliminirati infektivno žarište u ustima
- 2 KORAK Sprovesti neinvazivno lečenje
- 3 KORAK Fluorirati zubnom kašikom
- 4 KORAK Preporučiti po potrebi maxilofacijalnu protezu

TOKOM LEČENJA CANCERA

Smanjiti nuspojave radioterapije

- Koristiti lokalne antiseptike, anestetički gel i nealkoholne alkalne vodice u slučaju post-radioterapijskog mucositisa.
- Sprečiti caries preporučivanjem pranja zuba dvaput dnevno mekom četkicom i pastom sa sadržajem fluora između 2.800ppm i 5.000ppm i/ili primeniti fluornu zubnu kašiku.
- Preporučiti žvakaću gumu bez šećera i zamene za pljuvačku kod xerostomije.

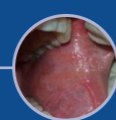
POSLE LEČENJA CANCERA

Pratiti proces ozdravljenja i moguće vraćanje oralnog cancera

- Provera i pregled najmanje dvaput godišnje.
- Primeniti antibiotsku terapiju u slučaju traumatskih stomatoloških procedura posle radioterapije.
- Primeniti netraumtisku protetiku za rehabilitaciju u okviru 6 do 12 meseci.

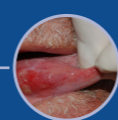
Oralni skrining

Stomatolozima pripada mesto u skriningu prvih znakova oralnog cancera kod pacijenata sa velikim rizikom. Stepem preživljavanja može se povećati ranim otkrivanjem i blagovremenim upućivanjem umultidisciplinarne kliničke centre.



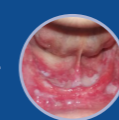1 KORAK

Pregledati unutrašnju stranu obraza



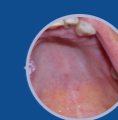
2 KORAK

Pregledati bočne stranu jezika



3 KORAK

Pregledati dno usta



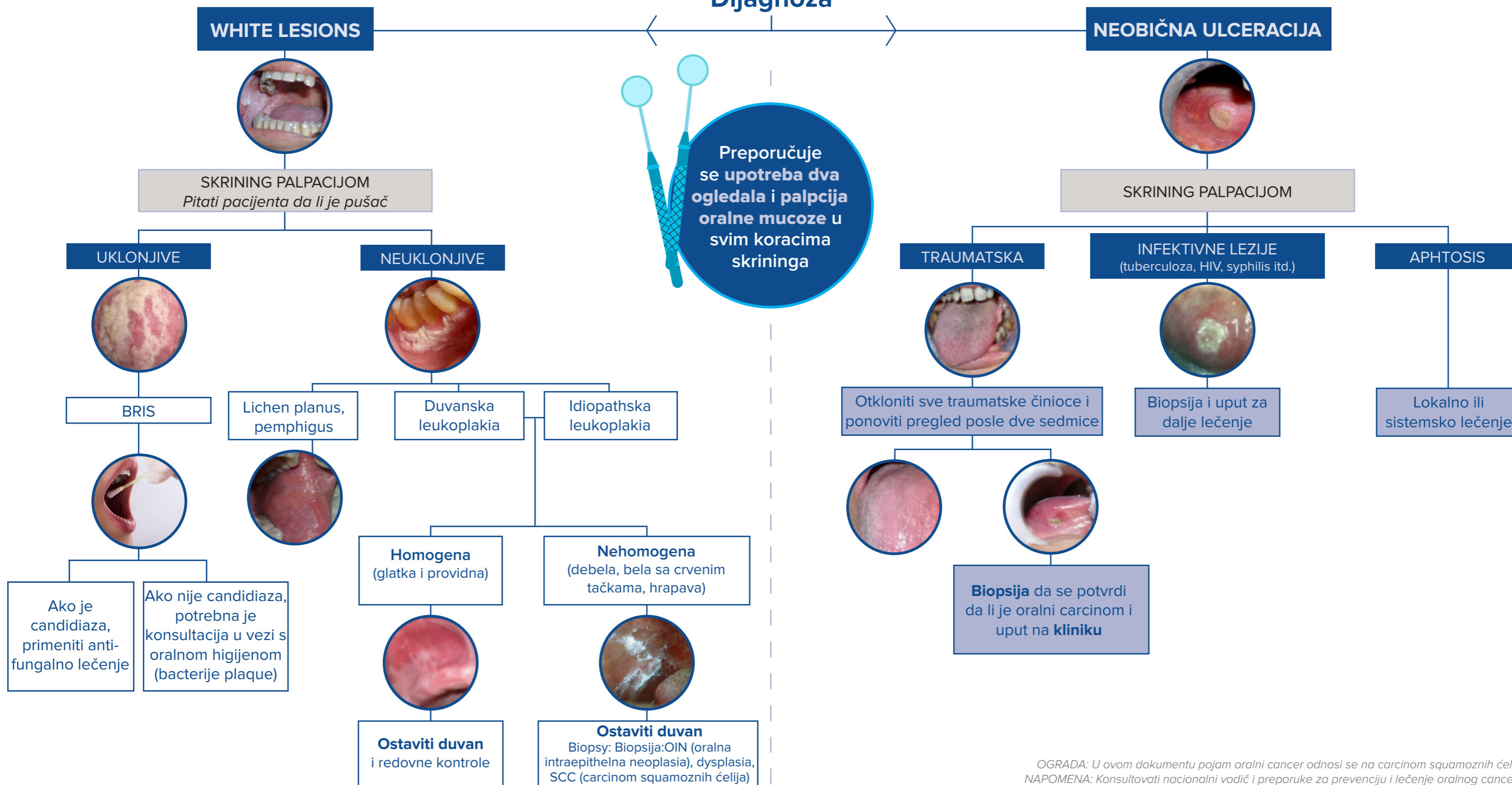
4 KORAK

Pregledati nepce

5 KORAK

TRAUMATSKA

Dijagnoza



OGRADA: U ovom dokumentu pojam oralni cancer odnosi se na carcinom squamoznih ćelija.
NAPOMENA: Konsultovati nacionalni vodič i preporuke za prevenciju i lečenje oralnog cancera.